

A fundus photograph of a human eye, showing the optic disc on the left and a network of retinal blood vessels. The image has a warm, orange-brown color palette. The text 'L'ULL DIABÈTIC' is overlaid in white, bold, sans-serif font in the upper left quadrant.

L'ULL DIABÈTIC

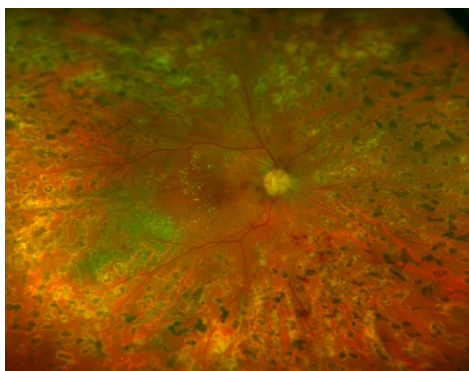
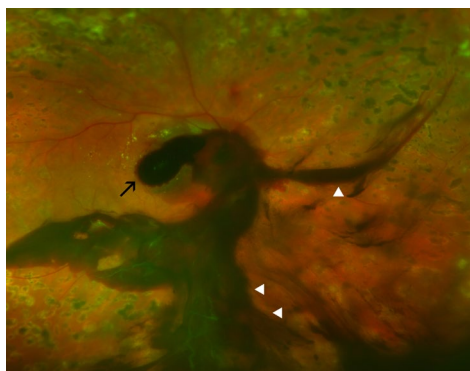
A decorative pattern of squares in various shades of blue and purple, located at the bottom of the page.

FUNDACIÓ | IMO

LA RETINOPATIA DIABÈTICA

La diabetis és una malaltia que afecta el 13% de la població espanyola, una alta prevalença que va en augment i que la converteix en la malaltia metabòlica més freqüent. Un mal control de la patologia, que sol avançar de manera lenta i silenciosa, pot derivar en complicacions que afecten seriosament la qualitat de vida d'aquests pacients, el risc de pèrdua severa de visió dels quals és 25 vegades superior al de la resta de la població.

Una de les complicacions principals de la diabetis és la retinopatia diabètica, una malaltia que s'ha convertit en la primera causa de ceguesa irreversible en edat laboral als països industrialitzats, encara que és evitable en un 90% dels casos amb un tractament precoç i adequat. Per això, són fonamentals les exploracions periòdiques de la retina (com a mínim anuals), que, juntament amb un estricte control metabòlic i amb l'adopció d'hàbits saludables, eviten pèrdues importants de visió a causa de la diabetis.



PER QUÈ ES PRODUEIX?

La descompensació metabòlica de la diabetis danya les cèl·lules i els vasos sanguinis de la retina, que es tornen més permeables i fràgils amb el manteniment de nivells alts de glucèmia. Això pot derivar en la creació espontània de nous vasos fràgils que sagnen (retinopatia diabètica proliferativa), de manera que opacifiquen l'humor vitri i disminueixen la visió de forma generalment brusca.

L'acumulació de fluid a la zona central de la retina a causa de les fuites dels vasos sanguinis danyats dona lloc a l'edema macular, principal complicació de la retinopatia diabètica, que afecta el 20% d'aquests pacients.

COM FER FRONT A LA RETINOPATIA DIABÈTICA?

SÍMPTOMES

La retinopatia diabètica acostuma a ser asimptomàtica en les primeres fases, encara que en estadis avançats pot tenir efectes devastadors per a la visió en cas de no ser detectada i tractada a temps.

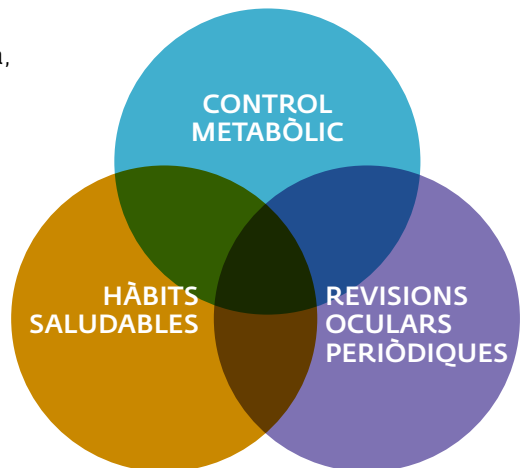
En alguns casos, pot presentar els símptomes següents:

- Visió borrosa i pèrdua gradual d'agudeses visual
- Taques o "mosques volants"
- Ombres o àrees de visió perdudes
- Dificultats en la visió nocturna

PREVENCIÓ

S'estima que més de la meitat dels pacients diabètics amb 15 o més anys d'evolució de la malaltia presenten algun grau d'alteració vascular de la retina i que gairebé tots els que porten més de 30 anys amb la malaltia mostren signes de retinopatia diabètica. Per retardar-ne l'aparició o millorar-ne el pronòstic, la implicació dels pacients és fonamental. Els especialistes recomanen:

- Realitzar un control metabòlic estricte dels factors de risc: glucèmia, pressió arterial i lípids plasmàtics
- Adoptar hàbits de vida saludables i evitar l'obesitat, el sedentarisme i el tabaquisme
- Sotmetre's a una prova de fons de l'ull un cop l'any i intensificar les revisions oculars en cas que es detecti algun problema, segons les indicacions de l'especialista

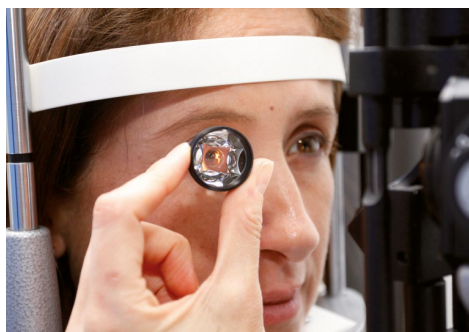
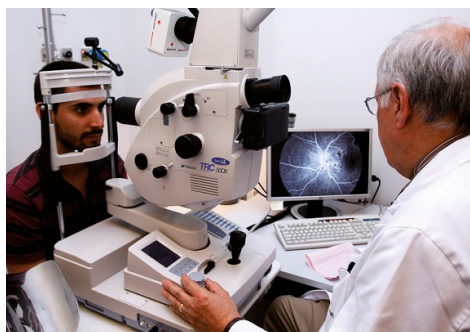
CALENDARI DE VISITES RECOMANAT

En línies generals, aquest és el calendari de visites oftalmològiques recomanat per a pacients diabètics, en funció del tipus de diabetis, del temps d'evolució i del grau de retinopatia diabètica (amb edema macular o sense):

SENSE SOSPITA DE RETINOPATIA DIABÈTICA:

Tipus de diabetis	Primera visita	Seguiment
Diabetis tipus 1 (amb menys de 10 anys d'evolució)	Als 3 anys del debut	Anual
Diabetis tipus 2	Al diagnòstic	Anual
Embaràs en dona diabètica	Abans d'acabar el primer trimestre	Trimestral



AMB RETINOPATIA DIABÈTICA:

Grau de retinopatia diabètica	Presència d'edema macular	Seguiment
Retinopatia diabètica no proliferativa lleu	No	12 mesos
	Sí	3-4 mesos*
Retinopatia diabètica no proliferativa moderada	No	6 mesos
	Sí	3 mesos*
Retinopatia diabètica no proliferativa severa	No	4 mesos
	Sí	3 mesos*
Retinopatia diabètica proliferativa	Indiferent	Variable, en funció de si està estable i/o requereix tractament

(*) Si no requereix tractament.

ABORDATGE INTEGRAL

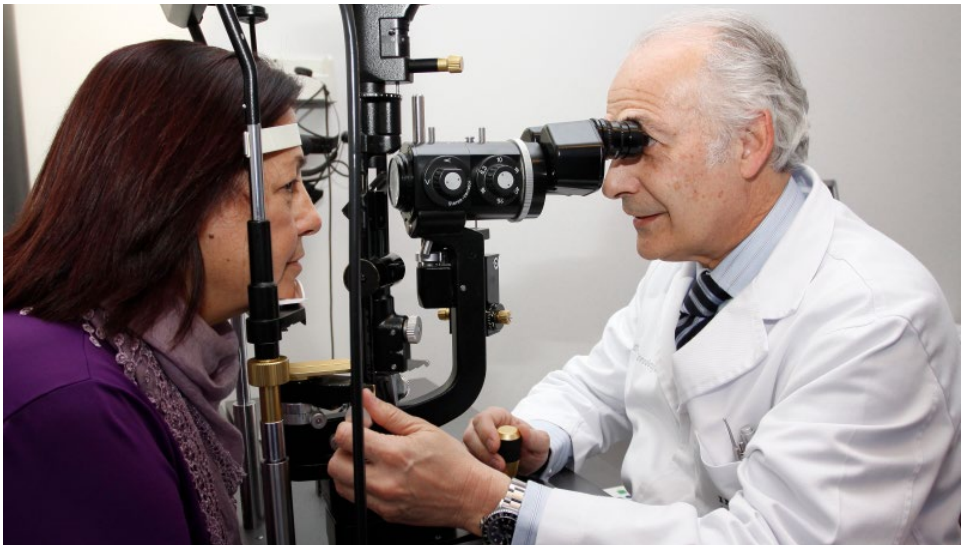A més de la implicació dels pacients, la col•laboració entre oftalmòlegs, optometristes, endocrinòlegs i educadors en diabetis també és clau per a un maneigament integral de la patologia i de les seves complicacions oculars i per evitar que arribin a fases severes.

TRACTAMENT

Existeixen diferents opcions terapèutiques, segons la zona afectada i el grau de desenvolupament de la malaltia:

- Fotocoagulació amb làser tèrmic per al tractament de la retinopatia proliferativa i d'alguns edemes maculars.
- Vitrectomia: cirurgia que extreu el gel vitri i que s'utilitza en cas d'hemorràgia vítria densa i/o de traccions a la retina.
- Injeccions intravítrees: s'injecten fàrmacs de manera local a l'humor vitri per reduir l'edema macular diabètic. Actualment, existeixen diferents tipus de fàrmacs.

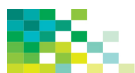Informació elaborada des de la Unitat de Retinopatia Diabètica. Departament de Retina i Vitri de l'IMO.





Josep Maria Lladó, 3
Ronda de Dalt - Sortida 7
08035 Barcelona
tel. (+34) 932 531 500
fax. (+34) 934 171 301
informacion@imo.es

www.imo.cat



FUNDACIÓ | IMO

www.fundacioimo.cat